

ISSN 1817-7204 (Print)
ISSN 1817-7239 (Online)

ЖЫВЁЛАГАДОЎЛЯ І ВЕТЭРЫНАРНАЯ МЕДЫЦЫНА
ANIMAL HUSBANDRY AND VETERINARY MEDICINE

УДК 599.735:576.89
<https://doi.org/10.29235/1817-7204-2022-60-3-312-319>

Поступила в редакцию 09.11.2021
Received 09.11.2021

О. В. Масленникова¹, Т. Г. Шихова²

¹Вятский государственный агротехнологический университет, Киров, Российская Федерация

²Всероссийский научно-исследовательский институт охотничьего хозяйства и звероводства
им. проф. Б. М. Житкова, Киров, Российская Федерация

**ЗАРАЖЕННОСТЬ МОЛОДЫХ ЛОСЕЙ (*ALCES ALCES*) ПАРАФАСЦИОЛОПСОЗОМ
В ЗАВИСИМОСТИ ОТ МЕТЕОУСЛОВИЙ**

Аннотация. Дифференцированный подход исследования зараженности парафасциолопсозом разных возрастных категорий европейского лося применен впервые. Показаны особенности инвазии *Parafasciolopsis fasciolaemorpha* в группе молодых (сеголетков и полутороговых) лосей в условиях чередования аномально засушливых и дождливых сезонов на востоке европейской части России. Значительный рост экстенсивности инвазии (ЭИ) этого гельминта в популяции лося (до 76,5 %), и особенно молодых особей (сеголетков до 62,5 %, полутороговых до 100 %), отчетливо проявился в 2009–2019 гг. Выявлена высокая обратная корреляционная зависимость ($r = -0,74$, $p \leq 0,05$) экстенсивности парафасциолопсозной инвазии у полутороговых особей от влажностного режима летних сезонов. Снижение обводненности территории в засушливые сезоны способствовало увеличению плотности промежуточного хозяина (*Planorbarius corneus*) и концентрации инвазионного начала в крупных водоемах. Установлена высокая корреляционная взаимосвязь ($r = 0,90$, $p \leq 0,05$) общей ЭИ парафасциолописами в группировке лося с зараженностью сеголетков. Значительная инвазированность молодых особей (*Alces alces*) может негативно отразиться на состоянии всей популяции лося и привести к снижению численности.

Ключевые слова: лось, сеголетки, *Parafasciolopsis fasciolaemorpha*, экстенсивность инвазии, интенсивность инвазии, бассейн р. Вятка

Для цитирования: Масленникова, О. В. Зараженность молодых лосей (*Alces alces*) парафасциолопсозом в зависимости от метеоусловий / О. В. Масленникова, Т. Г. Шихова // Вес. Нац. акад. наук Беларусі. Сер. аграр. навук. – 2022. – Т. 60, № 3. – С. 312–319. <https://doi.org/10.29235/1817-7204-2022-60-3-312-319>

Olga V. Maslennikova¹, Tatyana G. Shikhova²

¹Vyatka State Agrotechnological University, Kirov, Russian Federation

²Russian Research Institute of Game Management and Fur Farming, Kirov, Russian Federation

**PARAFASCIOLOPSIS INFESTATION OF YOUNG MOOSE (*ALCES ALCES*) DEPENDING
ON WEATHER CONDITIONS**

Abstract. Differentiated approach to the study of infestation with parafasciolopsosis of different age categories of the European moose has been used for the first time. The features of *Parafasciolopsis fasciolaemorpha* invasion in a group of young (1-year and 1.5-year-old) moose under conditions of alternating abnormally dry and rainy seasons in the east of the European part of Russia are shown. A significant increase in the prevalence of invasion (PI) of this helminth in the moose population (up to 76.5 %), and especially in young individuals (1-year-old up to 62.5 %, 1.5-year-old up to 100 %), was clearly manifested in 2009–2019. A high inverse correlation ($r = -0.74$, $p \leq 0.05$) of the extensiveness of parafasciolopsous invasion in 1.5-year-old species on the humidity regime of summer seasons was revealed. The decrease in watering of the territory during dry seasons contributed to an increase in the density of the intermediate host (*Planorbarius corneus*) and the concentration of the invasive onset in large water bodies. A high correlation ($r = 0.90$, $p \leq 0.05$) was established between the total PI

of parafasciolopsiosis in the moose group and infection of 1-year-olds. Significant infestation of young individuals (*Alces alces*) can negatively affect the state of the entire moose population and lead to decrease in numbers.

Key words: moose, 1-year-olds, *Parafasciolopsis fasciolaemorpha*, prevalence of invasion, intensity of invasion, Vyatka River basin

For citation: Maslennikova O. V., Shikhova T. G. Parafasciolopsiosis infestation of young moose (*Alces alces*) depending on weather conditions. *Vestsi Natsyyanal'nyay akademii navuk Belarusi. Seryya agrarnykh navuk = Proceedings of the National Academy of Sciences of Belarus. Agrarian series*, 2022, vol. 60, no. 3, pp. 312–319 (in Russian). <https://doi.org/10.29235/1817-7204-2022-60-3-312-319>

Введение. Парафасциолопсоз – распространенное гельминтозное заболевание печени лося, вызываемое трематодой *Parafasciolopsis fasciolaemorpha* Ejsmont, 1932. Особенности инвазированности лося данным паразитом в разных частях его европейского ареала освещены в работах многих исследователей: на территории России [1–4], Беларуси [5–8], Польши [9–13], в Прибалтийских странах [14–16]. В них приведены общие сведения об экстенсивности и интенсивности инвазии популяций лося без дифференциации по возрастам или описаны отдельные случаи значительного заражения. Некоторые данные по парафасциолопсозу за период 2005–2009 гг. в разных половозрастных группах лося на территории Беларуси приведены в работе [17]. Автор исследования отмечает незначительную инвазированность молодняка (ЭИ 6,3%) при высокой общей зараженности популяции зверя (ЭИ 58,8 %), причем инвазированность самцов превышает инвазированность самок (68 и 61,2 % соответственно) [18]. Предварительный анализ инвазии *P. fasciolaemorpha* у представителей разных возрастов *A. alces* выполнен нами в процессе мониторинговых исследований на территории Вятского бассейна [19, 20]. С 2010 г. здесь отмечается рост зараженности в группе молодых особей, особенно сеголетков, и негативное влияние этого процесса на состояние популяции лося.

С целью выявления особенностей инвазии разных возрастных групп лося трематодами *Parafasciolopsis fasciolaemorpha* в данной работе анализируется динамика показателей экстенсивности и интенсивности инвазии молодых особей под влиянием погодных аномалий (засушливые и дождливые сезоны) на фоне общей зараженности популяции дефинитивного хозяина.

Материалы и методики исследования. Гельминтологические исследования проводились в 2009–2019 гг. в течение шести охотничьих сезонов на территории научно-опытного охотничьего хозяйства Всероссийского научно-исследовательского института охотничьего хозяйства и звероводства. Модельный участок расположен в междуречье р. Чепца и р. Белая Холуница (бассейн р. Вятка) (58°40′–58°62′ с. ш., 50°66′–51°05′ в. д.), включает широкую пойму Чепцы с системой старичных озер.

Методом гельминтологического вскрытия [21] исследована 161 проба печени лосей, из них 79 молодых (сеголетков и полутороговых) особей. Проводилась идентификация и количественный учет *Parafasciolopsis fasciolaemorpha* с последующей экстраполяцией данных. Рассчитывалась экстенсивность инвазии – процент зараженных лосей от всех исследованных (ЭИ, %), интенсивность инвазии – среднее арифметическое количество гельминтов у инвазированных особей (ИИ, экз/гол.) с указанием диапазона количества экземпляров трематод. Экстенсивность инвазии за весь период исследований представлена в виде средней арифметической с доверительным интервалом (стандартная ошибка средней).

Диксенный жизненный цикл парафасциолопсиса включает промежуточного хозяина – роговую катушку *Planorbarius corneus* (L., 1758), населяющую относительно глубокие пойменные водоемы с зарослями макрофитов. Для оценки состояния популяции промежуточного хозяина на рассматриваемой территории в 2000–2015 гг. обследованы разнотипные водоемы бассейнов крупных притоков р. Вятки (р. Чепца, р. Белая Холуница) с количественным учетом моллюска *P. corneus*. Обилие моллюсков представлено в виде средней арифметической с доверительным интервалом (стандартное отклонение). Камеральная обработка, включающая метод компрессии гепатопанкреаса моллюсков, идентификацию ларвальных форм трематоды (спороцисты, реди, церкарии), экстенсивность и интенсивность инвазии, проведена по стандартной методике [22].

Характеристика погодных условий и сведения по обилию осадков даны с привлечением интернет-ресурсов открытого доступа¹. Корреляционно-регрессионный анализ полученных

¹ Архив погоды в Кирове // rp5.ru : расписание погоды. URL: https://rp5.ru/Архив_погоды_в_Кирове (дата обращения: 17.01.2021).

данных проводился с применением статистических программ Excel и Statistica 10. Использован корреляционный индекс Пирсона (r). Для оценки качества линейных и полиномиальных трендов применен коэффициент детерминации (R^2). Достоверность результатов оценивалась на уровне $p \leq 0,05$.

Результаты и их обсуждение. На территории исследования в междуречье нижнего течения р. Чепца и р. Белая Холуница (бассейн р. Вятка) с системой крупных старичных озер трематода *Parafasciolopsis fasciolaemorpha*, как облигатный паразит лося, представляет ядро его гельминтоценоза – доминирует по частоте встречаемости, численности, имеет эпизоотическое значение [19, 20].

Общая зараженность популяции лося гельминтом *P. fasciolaemorpha* за 2009–2019 гг. составила ($59,5 \pm 7,5$ %), причем в последние четыре сезона – ($70,4 \pm 4,3$ %), а в 2018/19 г. – 76,5 %. Настораживает факт роста зараженности парафасциолопсозом молодых особей. Так, если в охотничий сезон 2009/10 г. среди сеголетков парафасциолопсоз не был выявлен, то к 2019 г. экстенсивность инвазии в этой возрастной группе достигла 62,5 % (рис. 1, а). Полуторогодовалые лоси уже в первый сезон исследований имели высокую степень заражения (83 %), а в некоторые сезоны она достигла 100 %.

Высокие показатели экстенсивности трематодной инвазии сеголетков, вероятно, обусловлены значительной зараженностью популяции лося в целом и концентрацией инвазионного материала (яиц трематод) в водоемах. Достаточно высокие значения коэффициента достоверности аппроксимации полиномиальных линий трендов экстенсивности инвазии общей для популяции ($R^2 = 0,78$) и в группе сеголетков ($R^2 = 0,93$) (рис. 1, а) свидетельствуют об устойчивой тенденции роста зараженности всех возрастных групп. Выявлена тесная положительная корреляционная взаимосвязь ЭИ сеголетков и общей ЭИ популяции лося ($r = 0,90$, $R^2 = 0,81$, $n = 6$, $p \leq 0,05$) (рис. 1, б).

У 1,5-годовалых лосей зависимость экстенсивности парафасциолопсозной инвазии от общей зараженности популяции лося слабее, чем у сеголетков. Отмечается средняя положительная корреляция ЭИ полуторогодовалых особей с общей зараженностью популяции лося ($r = 0,53$, $n = 6$, $p \leq 0,05$).

Парафасциолопсоз вызывает поражение печени и сопровождается истощением животных, особенно 1,5-годовалых особей. Патологические изменения печени у молодых лосей возникают при интенсивности инвазии свыше 1000 экз/гол. *P. fasciolaemorpha* [19]. Так, в сезон охоты 2018/19 г.

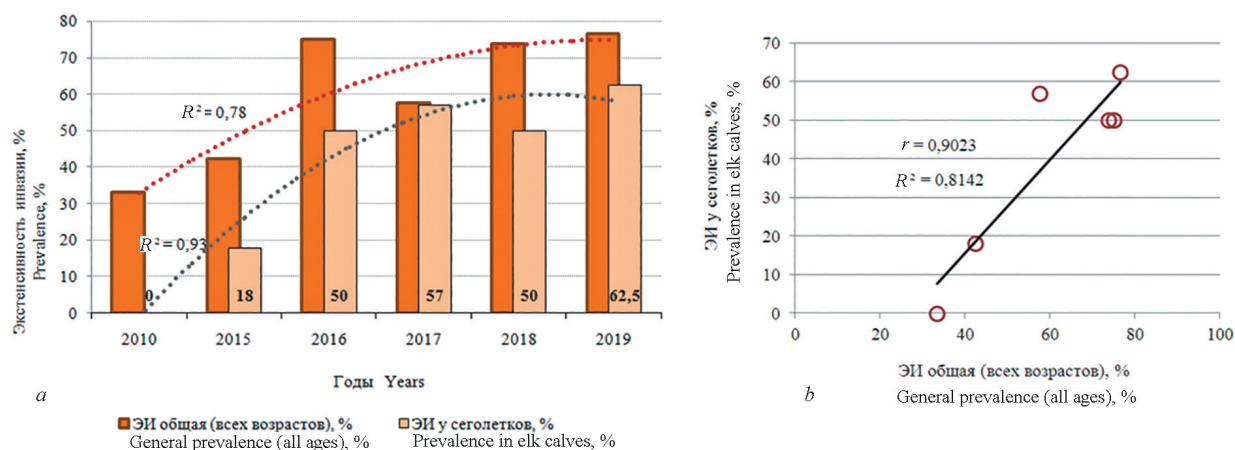


Рис. 1. Изменение экстенсивности инвазии *Parafasciolopsis fasciolaemorpha* у сеголетков на фоне общей зараженности популяции лося парафасциолопсозом: а – динамика экстенсивности инвазии (пунктирные линии – полиномиальные тренды с коэффициентами детерминации); б – корреляционное поле линейной взаимосвязи

Fig. 1. Changes in the prevalence of *Parafasciolopsis fasciolaemorpha* in 1-year-olds against the background of the general infection of the moose population with parafascioloposis: а – dynamics in the prevalence (dotted lines – polynomial trends with determination coefficients); б – correlation field of linear relationship

у сеголетков при высоких показателях ИИ (8019 экз/гол.) регистрировалась деструкция печени. Максимальная за период исследования интенсивность инвазии у 1,5-годовалых лосей отмечалась в сезон охоты 2009/10 г., когда из пяти зараженных особей три самца имели ИИ 1555, 16 122 и 44 514 экз/гол. Лоси были низкой упитанности и отставали в росте. Добытый в начале 2019 г. 1,5-годовалый самец лоса с интенсивностью заражения *P. fasciolaemorph* 2979 экз/гол. имел массу мясной туши крупного сеголетка – 92 кг (в норме 115–120 кг). В дальнейшем это может отразиться на репродукции взрослых особей и на здоровье потомства. Примером служит факт добычи в период гона (30.09.2014 г.) зараженного *P. fasciolaemorph* самца возрастом 3,5 года, который имел массу мясной туши 109 кг, соответствующую 1,5-годовалому лосю. Неоднократно поступали сведения о добыче в период гона мелких самцов с уродливыми рогами.

В 2016 и 2017 гг. в данной группировке лося в целом произошло снижение средней интенсивности инвазии *P. fasciolaemorph* (ИИ 2100 и 900 экз/гол. соответственно). В эти годы у 1,5-годовалых лосей также наблюдалось снижение средних показателей (ИИ 4546 и 1324 экз/гол. соответственно), в то время как у сеголетков в 2017 г. впервые зарегистрированы высокие показатели интенсивности инвазии – более 3 тыс. экз/гол. (таблица).

Средняя интенсивность инвазии у сеголетков за весь период исследования составила 1166,9 (17–8019), а у 1,5-годовалых – в 3,5 раза больше. Причем у сеголетков наблюдалось неуклонное увеличение инвазии (таблица).

Таблица. Интенсивность заражения парафасциолопсозом разных возрастных групп лося

Table. The intensity of parafasciolopsosis infestation of moose of different age groups

Возрастные группы Age groups	Интенсивность инвазии <i>Parafasciolopsis fasciolaemorph</i> , экз/гол. Intensity of <i>Parafasciolopsis fasciolaemorph</i> infestation, instances/individual						Средняя ИИ (min – max) экз/гол. Average II (min – max), instances / individual	n
	Охотничьи сезоны, годы Hunting seasons, years							
	2009/10	2014/15	2015/16	2016/17	2017/18	2018/19		
Сеголетки	0,0	67,5 (19–116)	295 (95–495)	1043 (17–3490)	1311 (61–2549)	3118 (618–8019)	1166,9 (17–8019)	50
1,5-годовалые	12 483,4 (42–44514)	256,3 (82–413)	4546 (120–16 131)	1324 (108–3403)	388 (72–788)	5848,7 (118–14 449)	4141,1 (42–44 514)	29

Примечание. Средняя ИИ представлена в виде средней арифметической, максимальных и минимальных значений; n – количество образцов.

Зараженность парафасциолопсозом взрослой группировки лося в сезон 2018/19 г. достигала 83 %, причем в промысловой пробе преобладали взрослые зараженные самки, что также свидетельствует о неблагополучии популяции – иммунный статус популяции ослабевает и провоцирует рождение ослабленного потомства. Примером может служить сезон охоты 2009/10 г., когда при высоких показателях интенсивности инвазии *P. fasciolaemorph* в группе 1,5-годовалых лосей все сеголетки были здоровы.

На интенсивность циркуляции парафасциолопсоза в природных экосистемах определенное влияние оказывают погодные условия, прежде всего количество осадков в теплый период года [20]. В регионе исследования летние сезоны 2009–2019 гг. характеризовались рядом существенных отклонений от нормы по увлажненности. В засушливые сезоны (2010, 2013, 2014, 2016) осадков выпадало на 15–31 % меньше средних значений, а в дождливые годы (2015, 2017, 2018) – на 22–40 % больше нормы. Например, в 2010 г. была сухая весна и аномально жаркое засушливое лето; в 2013 г. – дефицит осадков весной и засушливое лето с кратковременными периодами жары. В дождливом 2015 г. со второй половины лета наблюдался паводок на всех реках Кировской области, в частности на р. Чепца подъем воды в августе достигал 1,4 м. В холодное и дождливое лето 2017 г. количество осадков составило 135–140 % нормы.

Негативное влияние засушливых лет на популяции лося проявляется не только в нарушении трофических условий, но и через вспышки трематодозов [1, 2, 23]. Проведенные исследования

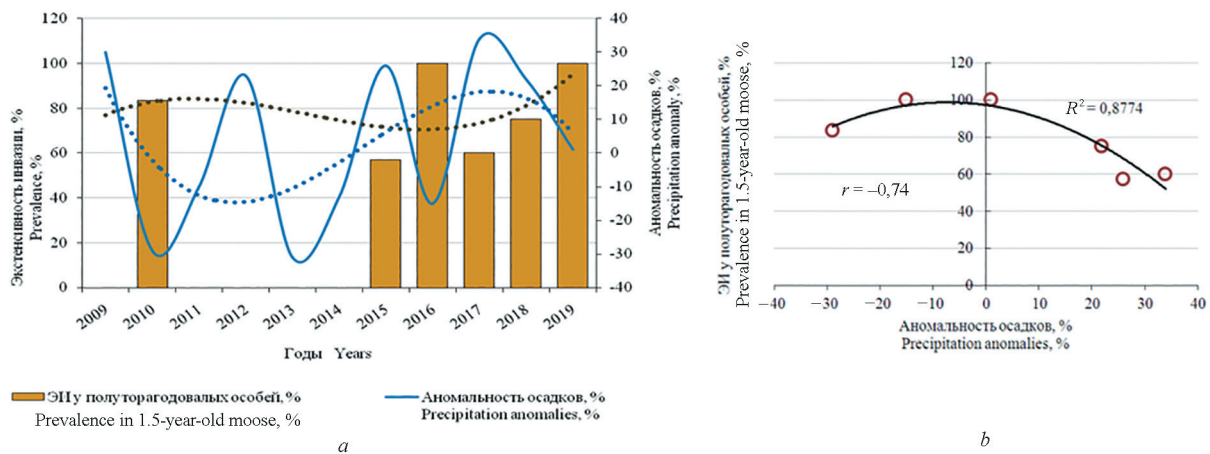


Рис. 2. Динамика зараженности парафасциолопсозом полуторагодовалых лосей в зависимости от влажностного режима летнего сезона: *a* – изменение экстенсивности инвазии *Parafasciolopsis fasciolaemorpha* и аномальность осадков (пунктирные линии – полиномиальные тренды); *b* – корреляционное поле и полиномиальная регрессия

Fig. 2. Dynamics prevalence of parafasciolopsosis in 1.5-year-old moose depending on the humidity regime of the summer season: *a* – change in the extent of invasion of *Parafasciolopsis fasciolaemorpha* and precipitation anomaly (dotted lines – polynomial trends); *b* – correlation field and polynomial regression

выявили статистически подтвержденную закономерность обратной зависимости величины экстенсивности и интенсивности парафасциолопсозной инвазии от количества выпавших за лето осадков: чем засушливее погода, тем выше зараженность лося [20].

Корреляционный анализ влияния влажностного режима на зараженность молодых (1,5-годовалых) лосей показал достаточно высокую обратную взаимосвязь ($r = -0,74$, $n = 6$, $p \leq 0,05$). Так, в экстремально засушливом 2010 г. ЭИ 1,5-годовалых лосей достигала 83,3 %, а в дождливом 2017 г. – 60,0 % (рис. 2, *a*). Влияние отклонений от нормы выпавшего за теплый сезон года количества осадков (засушливые и дождливые сезоны) на экстенсивность инвазии *P. fasciolaemorpha* у 1,5-годовалых лосей проявляет нелинейную зависимость (рис. 2, *b*).

У сеголетков зависимость инвазии от погодных аномалий не выявлена.

Межгодовая изменчивость обводненности территории опосредованно сказывается на обилии промежуточного хозяина парафасциолопсисов – роговой катушки *Planorbarius corneus*. Этот брюхоногий моллюск населяет относительно глубокие водоемы с зарослями макрофитов. Здесь же летом концентрируются лоси в поисках растительного корма, защиты от кровососущих насекомых и для выведения потомства – родовые участки всегда приурочены к водоемам. Плотность популяции роговой катушки в пойме р. Чепца в среднем составляет ($4,6 \pm 4,3$ экз/м²), в засушливые годы она достигала 15 экз/м², в дождливые сезоны (2015 и 2017 гг.) с летними паводками снижалась до 2 экз/м². Зараженность моллюска ларвальными генерациями трематод (редии, церкарии) сохранялась на высоком уровне (ЭИ $69,1 \pm 3,3$ %), превышая в засушливые сезоны 70 % и снижаясь в дождливые до 66 %.

На исследуемой территории, в пойменных экосистемах бассейна р. Вятка, существуют благоприятные условия для циркуляции трематоды *P. fasciolaemorpha*, вызывающей распространение парафасциолопсоза – одного из наиболее патогенных заболеваний лося. Паразитарный очаг является одним из естественных факторов, влияющих на состояние популяции лося, ее репродуктивный потенциал, здоровье потомства и регулирующих динамическое равновесие популяции хозяина.

Заключение. Выявлена тенденция роста парафасциолопсозной инвазии в группе молодых лосей. Повышение экстенсивности и интенсивности инвазии *P. fasciolaemorpha* в группе сеголетков наблюдается на фоне увеличения зараженности парафасциолопсозом популяции лося в целом. Установлена тесная прямая зависимость зараженности телят от общей зараженности всей группировки лося ($r = 0,90$, $R^2 = 0,81$, $p \leq 0,05$). Снижение обводненности территории,

вследствие дефицита осадков, вызывает концентрацию инвазионного начала в водоемах и провоцирует увеличение экстенсивности инвазии 1,5-годовалых лосей. Отмечается высокая обратная нелинейная зависимость их зараженности от влажностного режима теплого времени года ($r = -0,74$, $R^2 = 0,88$, $p \leq 0,05$), причем у сеголетков такая взаимосвязь не выявлена. Вероятно, это связано со слабым иммунным ответом телят, родившихся от зараженных парафасциолопсозом самок. Интенсивно зараженные сеголетки, вероятно, не доживают до следующего сезона, и поэтому 1,5-годовалые уже больше проявляют зависимость от влажностного режима, как и вся группировка лося [20].

Устойчивая тенденция роста зараженности молодых лосей и в целом всей группировки лося свидетельствует об увеличении концентрации инвазионного начала в очаге парафасциолопсоза на рассматриваемой территории.

Неуклонное увеличение инвазированности сеголетков и 1,5-годовалых особей может вызвать снижение воспроизводительного потенциала популяции лося и в дальнейшем отразиться на его численности.

Список использованных источников

1. Рыковский, А. С. Закономерности циркуляции парафасциолопсозной инвазии лосей в центральных областях европейской части СССР / А. С. Рыковский // Труды Гельминтологической лаборатории / Акад. наук СССР. – М., 1975. – Т. 25 : Исследование по систематике, жизненным циклам и биохимии гельминтов. – С. 135–145.
2. Гельминты диких копытных Национального парка «Завидово» и лесной зоны России / В. И. Фертников [и др.] ; [отв. ред. В. И. Фертников]. – Тверь : [б. и.], 1999. – 80 с.
3. Маклакова, Л. П. Паразиты лося Палеарктики / Л. П. Маклакова, А. С. Рыковский // Труды / Рос. акад. наук, Ин-т проблем экологии и эволюции, Центр паразитологии. – М., 2008. – Т. 45 : Систематика и биология паразитов. – С. 100–115.
4. Бреславцев, С. А. Распространение *Parafasciolopsis fasciolaemorpha* (Trematoda, Fasciolidae) в популяциях диких копытных в Воронежском заповеднике / С. А. Бреславцев, Н. Б. Ромашова // Труды / Рос. акад. наук, Ин-т проблем экологии и эволюции, Центр паразитологии. – М., 2016. – Т. 49 : Фауна и экология паразитов. – С. 16–18.
5. Литвинов, В. Ф. Паразитоценозы диких животных / В. Ф. Литвинов. – Минск : БГТУ, 2007. – 581 с.
6. Субботин, А. М. Гельминтозы животных Беларуси (парнокопытные плотоядные), их лечение и влияние на микробиоценоз организма хозяина / А. М. Субботин. – Витебск : ВГАВМ, 2010. – 210 с.
7. Паразитарные системы диких копытных и основы профилактики паразитозов на территории Беларуси / А. И. Ятусевич [и др.] // Наук. вісн. Нац. ун-ту біоресурсів і природокористування України. Сер. : Ветеринар. медицина, якість і безпека продукції тваринництва. – 2013. – Вип. 188, ч. 4. – С. 92–99.
8. Анисимова, Е. И. Гельминтофауна диких копытных животных Беларуси / Е. И. Анисимова, В. А. Пенькевич. – Минск : Беларус. навука, 2016. – 241 с.
9. Drożdż, J. Naturalne ognisko parafascioloopsozy w województwie białostockim / J. Drożdż // Wiadom. Parazytologiczne. – 1963. – Т. 9, № 2. – С. 129–132.
10. Filip, K. J. Internal parasitic fauna of elk (*Alces alces*) in Poland / K. J. Filip, A. W. Demiaszkiewicz // Acta Parasitologica. – 2016. – Vol. 61, № 4. – P. 657–664. <https://doi.org/10.1515/ap-2016-0092>
11. Filip, K. J. A massive invasion of *Parafasciolopsis fasciolaemorpha* in elk (*Alces alces*) in Lublin Province, Poland / K. J. Filip, A. M. Pyziel, A. W. Demiaszkiewicz // Annals of Parasitology. – 2016. – Vol. 62, № 2. – P. 107–110. <https://doi.org/10.17420/ap620240>
12. Filip, K. J. Rola łośi (*Alces alces*) w rozprzestrzenianiu parazytów / K. J. Filip, A. W. Demiaszkiewicz, A. M. Pyziel // Życie Weterynaryjne. – 2017. – Т. 92, № 5. – С. 359–363.
13. First description of histopathological lesions associated with a fatal infection of moose (*Alces alces*) with the liver fluke *Parafasciolopsis fasciolaemorpha* Ejsmont, 1932 / K. Filip-Hutsch [et al.] // J. of Veterinary Research. – 2019. – Vol. 63, № 4. – P. 549–554. <https://doi.org/10.2478/jvetres-2019-0068>
14. Parafascioloopsozes invāzija aļņiem Latvijā / B. Bergmane [et al.] // Dzīvnieki. Veselība. Pārtikas higiēna. Konferencs “Veterinārmedicīnas zinātnes un prakses aktualitātes” RAKSTI, Jelgava, Latvia, 24 novembrī 2017 / Latvijas Lauksaimniecības Univ. – Jelgava, 2017. – P. 7–10.
15. Bergmane, B. Histopathological changes in liver of elks with *Parafasciolopsis fasciolaemorpha* invasion / B. Bergmane, D. Bērziņa, A. Visocka // Research for Rural Development. – 2019. – Vol. 1. – P. 262–264. <https://doi.org/10.22616/rrd.25.2019.040>
16. Bergmane, B. Pathological changes of the liver in elks (*Alces alces*) infected with *Parafasciolopsis fasciolaemorpha* / B. Bergmane, D. Bērziņa // J. of Comparative Pathology. – 2020. – Vol. 174. – P. 195. <https://doi.org/10.1016/j.jcpa.2019.10.173>
17. Пенькевич, В. А. Паразиты и паразитозы лося (*Alces alces* L.) Полесского радиационно-экологического заповедника / В. А. Пенькевич // Экология и живот. мир. – 2017. – № 2. – С. 22–25.
18. Гулаков, А. В. Парафасциолопсоз и распределение ^{137}Cs по органам и тканям лося и косули, обитающих на территории Полесского радиационно-экологического заповедника / А. В. Гулаков, В. А. Пенькевич // Весн. Мазыр. дзярж. пед. ун-та ім. І. П. Шамякіна. – 2020. – № 1 (55). – С. 30–36.

19. Масленникова, О. В. Трематоды лося на территории Вятского Прикамья / О. В. Масленникова, Т. Г. Шихова // Ветеринария. – 2017. – № 4. – С. 37–40.
20. Масленникова, О. В. Влияние экологических факторов на зараженность лося (*Alces alces*) трематодами на территории Вятского бассейна / О. В. Масленникова, Т. Г. Шихова, А. П. Панкратов // Зоол. журн. – 2019. – Т. 98, № 5. – С. 578–587. <https://doi.org/10.1134/S0044513419050076>
21. Ивашкин, В. М. Методы сбора и изучения гельминтов наземных млекопитающих / В. М. Ивашкин, В. Л. Контримавичус, Н. С. Назарова. – М. : Наука, 1971. – 123 с.
22. Котельников, Г. А. Гельминтологические исследования животных и окружающей среды : справочник / Г. А. Котельников. – М. : Колос, 1984. – 208 с.
23. Баскин, Л. М. Динамика популяций лося (*Alces alces*) в Поволжье / Л. М. Баскин, А. В. Прищепов // Поволж. экол. журн. – 2011. – № 2. – С. 218–222.

References

- Rykovskii A. S. Patterns of paraphasciopsoids infestation circulation in moose in the central regions of the European part of the USSR. *Trudy gel'mintologicheskoi laboratorii AN SSSR. T. 45* [Proceedings of the Helminthological Laboratory of the Academy of Sciences of the USSR. Vol. 25]. Moscow, 1975, pp. 135–145 (in Russian).
- Fertikov V. I., Sonin M. D., Rykovskii A. S., Egorov A. N. *Helminths of wild ungulates of the Zavidovo National Park and the forest zone of Russia*. Tver, 1999. 80 p. (in Russian).
- Maklakova L. P., Rykovskii A. S. Parasites of Palearctic moose. *Trudy Tsentra parazitologii. T. 45* [Proceedings of the Center for Parasitology. Vol. 45]. Moscow, 2008, pp. 100–115 (in Russian).
- Breslavtsev S. A., Romashova N. B. The occurrence of Parafasciolopsis fasciolaemorpha (Trematoda, Fasciolidae) in wild ungulate populations in Voronezh Nature Reserve. *Trudy Tsentra parazitologii. T. 49* [Proceedings of the Center for Parasitology. Vol. 49]. Moscow, 2016, pp. 16–18 (in Russian).
- Litvinov V. F. *Wildlife parasitocenoses*. Minsk, Belarusian State Technological University, 2007. 581 p. (in Russian).
- Subbotin A. M. *Helminthoses of the animals of Belarus (cloven-hoofed carnivores), their treatment and influence on microecology of host organism*. Vitebsk, Vitebsk State Academy of Veterinary Medicine, 2010. 210 p. (in Russian).
- Yatusevich A. I., Subbotin A. M., Bratushkina E. L., Samsonovich V. A. Parasitic systems of wild ungulates and the basics of the prevention of parasitosis in Belarus. *Naukovii visnik Natsional'noho universitetu bioresursiv i pririodokoristuvannya Ukraini. Seriya: Veterinarna meditsina, yakist' i bezpeka produktiv tvarinnitstva* [Scientific Bulletin of the National University of Life and Environmental Sciences of Ukraine. Series: Veterinary Medicine, Quality and Safety of Animal Products], 2013, iss. 188, pt. 4, pp. 92–99 (in Russian).
- Anisimova E. I., Penkevich V. A. *Helminth fauna of wild ungulates of Belarus*. Minsk, Belaruskaya navuka Publ., 2016. 241 p. (in Russian).
- Drożdż J. *Naturalne ognisko parafasciolopsozy w województwie białostockim* [Natural outbreak of parafascioliasis in Białystok Province]. *Wiadomości Parazytologiczne* [Parasitological News], 1963, vol. 9, no. 2, pp. 129–132 (in Polish).
- Filip K. J., Demiaszkiewicz A. W. Internal parasitic fauna of elk (*Alces alces*) in Poland. *Acta Parasitologica*, 2016, vol. 61, no. 4, pp. 657–664. <https://doi.org/10.1515/ap-2016-0092>
- Filip K. J., Pyziel A. M., Demiaszkiewicz A. W. A massive invasion of Parafasciolopsis fasciolaemorpha in elk (*Alces alces*) in Lublin Province, Poland. *Annals of Parasitology*, 2016, vol. 62, no. 2, pp. 107–110. <https://doi.org/10.17420/ap6202.40>
- Filip K. J., Demiaszkiewicz A. W., Pyziel A. M. *Rola losi (Alces alces) w rozprzestrzenianiu parazytów* [The role of European elks (*Alces alces*) in parasitoses spreading]. *Życie Weterynaryjne* [Veterinary Life], 2017, vol. 92, no. 5, pp. 359–363 (in Polish).
- Filip-Hutsch K., Hutsch T., Kolasa S., Demiaszkiewicz A. W. First description of histopathological lesions associated with a fatal infection of moose (*Alces alces*) with the liver fluke Parafasciolopsis fasciolaemorpha Ejsmont, 1932. *Journal of Veterinary Research*, 2019, vol. 63, no. 4, pp. 549–554. <https://doi.org/10.2478/jvetres-2019-0068>
- Bergmane B., Keidāne D., Krūklīte A., Bērziņa D. *Parafasciolopsozes invāzija aļņiem Latvijā* [Invasion of Parafasciolopsis in elks in Latvia]. *Dzīvnieki. Veselība. Pārtikas higiēna. Konferenču "Veterinārmedicīnas zinātnes un prakses aktualitātes" RAKSTI, Jelgava, Latvia, 24 novembrī 2017* [Animals. Health. Food hygiene: proceedings of the conference «Current issues in veterinary medicine science and practice», Jelgava, Latvia, November 24, 2017]. Jelgava, 2017, pp. 7–10 (in Latvian).
- Bergmane B., Bērziņa D., Visocka A. Histopathological changes in liver of elks with Parafasciolopsis fasciolaemorpha invasion. *Research for Rural Development*, 2019, vol. 1, pp. 262–264. <https://doi.org/10.22616/rrd.25.2019.040>
- Bergmane B., Bērziņa D. Pathological changes of the liver in elks (*Alces alces*) infected with Parafasciolopsis fasciolaemorpha. *Journal of Comparative Pathology*, 2020, vol. 174, p. 195. <https://doi.org/10.1016/j.jcpa.2019.10.173>
- Penkevich V. A. Parasites and parasitize moose (*Alces alces* L.) in Polesye radiation-ecological reserve. *Ekologiya i zhivotnyi mir = Ecology and Animal World*, 2017, no. 2, pp. 22–25 (in Russian).
- Gulakov A. V., Penkevich V. A. Arafascioliposis and distribution of ¹³⁷Cs by the bodies and tissues of organs and tissue of elk and roe deer living in the territory of the Polesian Radiation-Ecological Reserve. *Vesnik Mazyrskaga dzyarzhavnaga pedagogichnaga universiteta im. I. P. Shamyakina* [Bulletin of Mazyr State Pedagogical University named after I. P. Shamyakin], 2020, vol. 1 (55), pp. 30–36 (in Russian).
- Maslennikova O. V., Shikhova T. G. Trematodes of moose on the territory of the Kirov region. *Veterinariya* [Veterinary], 2017, no. 4, pp. 37–40 (in Russian).

20. Maslennikova O. V., Shikhova T. G., Pankratov A. P. The influence of environmental factors on the contamination rate of the moose (*Alces alces*) with trematodes in the territory of the Vyatka River Basin. *Zoologicheskii zhurnal* [Zoological Journal], 2019, vol. 98, no. 5, pp. 578–587 (in Russian). <https://doi.org/10.1134/S0044513419050076>
21. Ivashkin V. M., Kontrimavichus V. L., Nazarova N. S. *Methods for the collection and study of helminths of terrestrial mammals*. Moscow, Nauka. Publ., 1971. 123 p. (in Russian).
22. Kotel'nikov G. A. *Helminthological studies of animals and the environment*. Moscow, Kolos Publ., 1984. 208 p. (in Russian).
23. Baskin L. M., Prishchepov A. V. Dynamics of moose (*Alces alces*) populations in the Volga River basin. *Povolzhskii ekologicheskii zhurnal = Povolzhskiy Journal of Ecology*, 2011, no. 2, pp. 218–222 (in Russian).

Информация об авторах

Масленникова Ольга Владимировна – кандидат биологических наук, доцент кафедры экологии и зоологии Вятского государственного агротехнологического университета (пр. Октябрьский, 133, 610017, Киров, Российская Федерация). E-mail: olgamaslen@yandex.ru

Шихова Татьяна Геннадьевна – кандидат биологических наук, старший научный сотрудник отдела экологии животных Всероссийского научно-исследовательского института охотничьего хозяйства и звероводства им. проф. Б. М. Житкова (ул. Преображенская, 79, 610020, Киров, Российская Федерация). E-mail: biota.vniioz@mail.ru

Information about the authors

Maslennikova Olga V. – Ph. D. (Biological), Associate Professor of the Department of Ecology and Zoology, Vyatka State Agrotechnological University (133, Oktyabrskiy Ave., 610017, Kirov, Russian Federation). E-mail: olgamaslen@yandex.ru

Shikhova Tatyana G. – Ph. D. (Biological), Senior Research Associate of the Department of Animal Ecology, Russian Research Institute of Game Management and Fur Farming (79, Preobrazhenskaya Str., 610020, Kirov, Russian Federation). E-mail: biota.vniioz@mail.ru